JIAD(KOM) インプラントシステムの臨床応用

—セラミックス CAD/CAM システムによるインプラント上部構造製作について—

星野清興*1・池田啓二*2・唐澤英誉*2
(東京都港区：ユニバーサルインプラント研究所・開業*1，勤務*2)

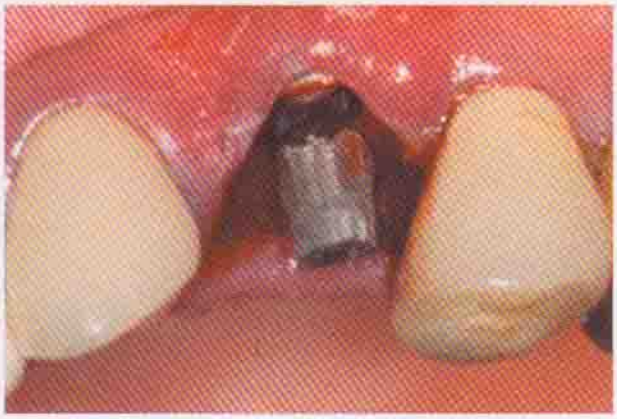

はじめに

JIAD KOM インプラントは近年，PTB 加工が施された即時負荷(immediate loading)に適したインプラント材料として注目を集めている．

今回，われわれは1回法セルフタッピングによる臨床治験を行い，興味ある結果を得たので報告する．

治療期間の短縮化

オッセオインテグレーションシステムでは従来，患者は少なくとも3～6ヵ月間の治癒期間を要し，なおかつ最終補綴物の装着までは咀嚼および審美的障害を伴った．リハビリテーションまでの期間の患者の生活上の不便さは，これまで十分に解決されていたとは言いがたい面が存在した．

インプラント治療は，1回法による即時負荷のインプラント治療を選択することによる治療時間の短縮が可能ではある．しかし，上部構造物に関する時間的短縮・審美的要求について，従来法では患者を満足させることはできなかった．

そこで今回，著者らは患者の要望を重視し，治療・検討を行い，1回法 JIAD KOM PTB 加工インプラントによる即時負荷を行い，さらに上部構造物製作においてはセラミック CAD/CAM システムを使用することにより，審美的回復と治療に要する時間の短縮を図った．その結果，患者の要求を満たすことができたので，その方法ならびに上部構造物製作システムを供覧する．

症例1　症例の概要

患者年齢および性別：57歳，女性
主訴：上顎左側4番の歯根吸収を訴え，インプラント治療を希望し来院した．

嘔下反射トラウマがある患者に対する治療

患者は57歳，女性．上顎左側4番の歯根吸収を主訴に，インプラントによる治療を希望し来院した．

診断において，抜歯後でもインプラント治療に必要とされる骨幅と深度が十分に認められた．しかし，重度の嘔吐反射トラウマがあり，非常に恐怖感を訴え，従来法の印象採得を希望しなかった．そこで患者に対して治療法の説明をし，十分なインフォーム

ドコンセントを行ったうえ，インプラントを抜歯後即時埋入し，上部構造はCEREC System(Sirona社)によりオールセラミックスで製作し，単独植立インプラントを計画した(*症例 1-a*)．

骨幅，骨密度などを考慮し，より優れた初期固定と骨結合を期待することができ，セルフタッピングでの1回法システムとして，即時負荷を行うことが可能なインプラントシステムからJIAD KOMインプラントシステムを選択し埋入した(*症例 1-b*)．そして嚥下反射の心配がまったくない光学印象CEREC3(SIRONA社)を選択した．また，高度計測のためにCEREC Propellantを部位に噴霧し，口腔内を撮影した．

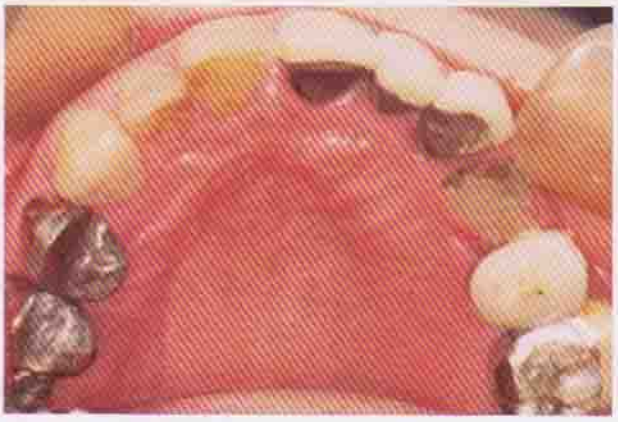

症例 1-a　術前の口腔内．

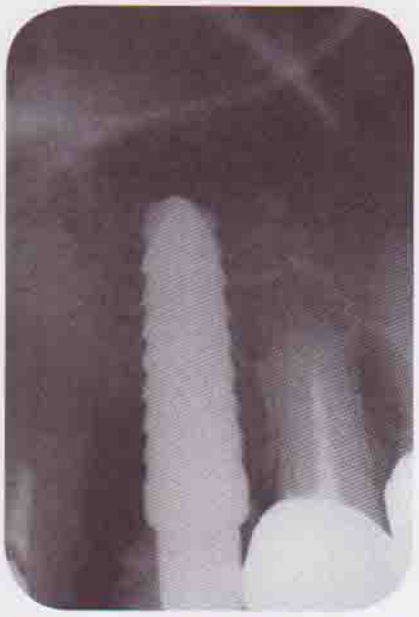

症例 1-b　術後口腔内撮影後のモニター写真．

症例 1-c　高度精密光学印象のための酸化チタンパウダ(CEREC Propellant)．

症例 1-d　嚥下反射の心配がまったくない光学印象(CEREC3, SIRONA製)を選択し，高度計測のためにCEREC Propellantを部位に噴霧し，口腔内を撮影．

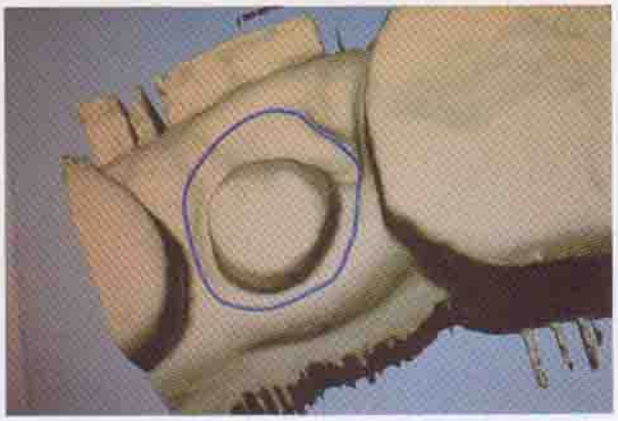

症例 1-e | 症例 1-f
症例 1-g | 症例 1-h
症例 1-i

症例 1-e～i　光学印象後，ただちにモニタ上にて上部構造物設計，画像処理，配列角度，コンタクトの調整を行う．*e*：CEREC3システムの光学形状測定カメラ(アクティブトライアングレーション方式)．*f*：口腔内にての光学印象．*g*：CEREC3システムの全形．*h*：3D画像上での初期設定(マージン設定)．*i*：3D画像での外形設定．

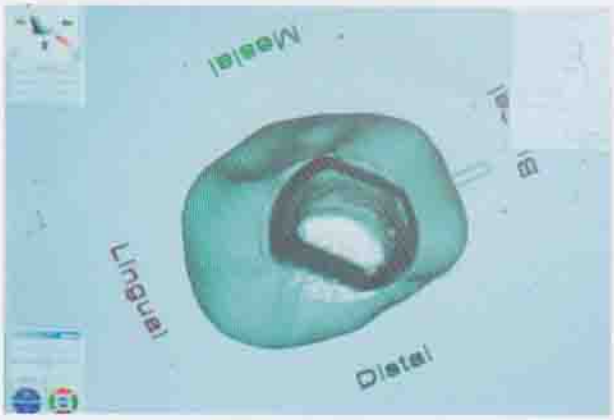

症例 1-j　3D画像ミーリングプレビュー.

症例 1-k　3D完成画像.

症例 1-l　6軸制御ミーリングチャンバー内.

症例 1-m　各種，多色のセラミックスブロック.

症例 1-n　セラミックスブロック(ProCAD, ivoclar vivadent社)から削り出したオールセラミックスクラウン.

症例 1-o　患者の口腔内に装着したセラミックス製上部構造物.

症例2　症例の概要

患者年齢および性別：67歳男性
初診日：2004年5月1日

主訴：上顎右側3，4，7番の不快感を主訴に来院した．

オールセラミッククラウンを連結させた早期固定

患者は67歳男性．上顎右側3，4，7番の不快感を主訴に来院した．診察の結果，3，7番を抜歯した．骨吸収がみられる4番のインプラントは撤去し，1回法JIAD KOMインプラントとオールセラミッククラウンを連結させた早期固定法について，患者とのインフォームドコンセントを確立のうえ，この治療法を選択した．また，オールセラミッククラウンをCEREC3で製作するにあたって，今回は各クラウンに接続ジョイントを設計するため，光学印象と作業模型を用いた間接法で行なった(*症例 2-a*)．抜歯後，JIAD KOMインプラントを埋入した．

症例 2-a　作業模型．

症例 2-b　*症例 2-c*
症例 2-d

症例 2-b, c　印象採得および咬合採得を行い，作業模型を製作した．
症例 2-d　CEREC3システムを用いて作業模型を光学印象し，次に咬合関係計測のために作業模型上にシリコーン咬合採得物を重ねた状態で光学印象を行った．

症例 2-e 症例 2-f　症例 2-e, f　早期固定法のため，上部構造物は隣接歯どうしの接続用ジョイント部を考慮し，3D 画像上で設計を行った．

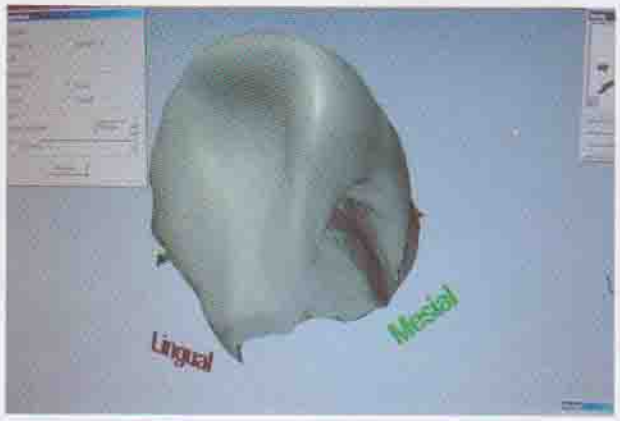

症例 2-g　口蓋側よりみたジョイント部．

症例 2-h　ミーリングプレビューでみるジョイント凸部．

症例 2-i　3D 画像上でのジョイント結合予想図．

症例 2-j　3D 画像上でのコンタクト状況．

症例 2-k　3D 画像上での凹ジョイント部.

症例 2-l　完成画像.

症例 2-m　ジョイント結合状態図.

症例 2-n　オールセラミッククラウンを装着するためのセメント類.

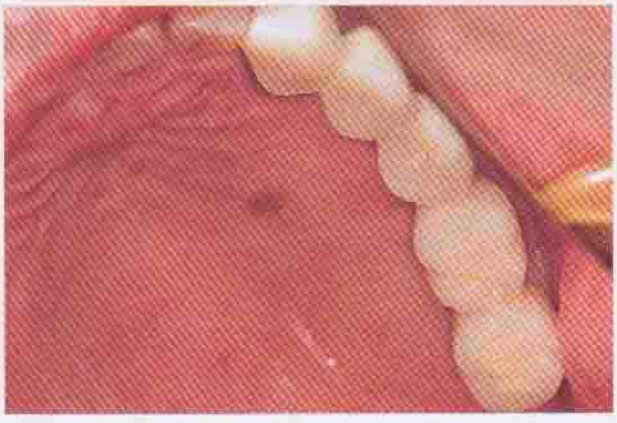

症例 2-o　口腔内に装着したオールセラミック連結クラウン.

結論

1回法骨内インプラントは，従来の2回法によるオッセオインテグレーションタイプに比べ，十分に安全な手法として確立されたエビデンスに基づいたものとは考えられない面もあり，今後の経過観察ならびに多くの症例分析をする必要がある．インプラント素材や治療法の確立により，これまで述べたように，上部構造の設計から完成まで単冠の場合で操作時間が15～25分程度ときわめて短く，操作性についても特別なコンピュータ技術を必要とせず，今後の補綴治療に画期的変化をもたらす可能性を秘めている．最終的な形態修正，ステインなどの技工技術を併行的に用いれば，より理想的な手法として確立するものと考えられる．インプラント挿入後の患者の1日も早い社会復帰を助ける手法として十分検討すべき課題であると考え，特に単独植立のインプラントにおいては，Cerec System はオールセラミックスの利点から，審美的にも，補綴法の簡便さ，治療時間の短縮に大きな利点が見出された．

また，症例2のようなインプラントどうしの連結固定法は，多数歯欠損のインプラントの改良型治療法としてさらに臨床応用の幅を拡大できる可能性を示唆しており，より強固な連結法が確立できれば，オールセラミックスブリッジへと発展することも十分考えられる．